Método de estadiamento de critério clínico da esporotricose zoonótica em felinos – relato de casos

Clinical criteria staging method for zoonotic sporotrichosis in felines – cases report

Método de estadificación de criterios clínicos para la esporotricosis zoonótica en felinos – Informe de casos

Clínica Veterinária, Ano XXXI, n. 180, p. 32-37, 2026
Doi: 10.46958/rcv.2026.XXXI.n.180.p.32-37

Romeu L. D. Podestá Junior
MV, CRMV-ES: 400
MSc., PhD.
Sec. Meio Amb. de Vitória
jrpodesta@gmail.com

Maria Christina S. Muratori
MV, CRMV-PI: 108
MSc., PhD.
UFPI
chrismuratori@uol.com.br

Victória M. C. de Oliveira
MV, CRMV-ES: 4.423
Clín. Méd. Vet. Vitória
victoria.maria.cdo@gmail.com

Thais Agostinho Couto
Aluna de graduação
UVV
thaiscoutocp@gmail.com

Jessika C. Ferreira da Silva
MV, CRMV-RJ: 14.790, MSc
Serviço de Primatologia
Fiocruz/RJ
caroline.ferreira@fiocruz.br

Paulo Abilio Varella Lisboa
MV, CRMV-RJ: 4.043
MSc, PhD, pesquisador
ICTB/Fiocruz/RJ
pauloabilio@fiocruz.br

Resumo: A esporotricose felina, causada principalmente por *Sporothrix brasiliensis*, representa uma zoonose de crescente preocupação devido à sua alta transmissibilidade e complexidade clínica. Este artigo apresenta um modelo de estadiamento clínico para a esporotricose em felinos, integrando sinais clínicos, exames laboratoriais e protocolos terapêuticos, com o objetivo de otimizar a tomada de decisão para o tratamento e a determinação da cura. A aplicação de critérios de estadiamento e fases de tratamento é fundamental para o prognóstico, a abordagem diagnóstica e o estabelecimento de critérios de cura, especialmente considerando a importância da sorologia como ferramenta de monitoramento e confirmação. A melhora clínica é definida pela regressão das lesões, enquanto a cura é estabelecida pela cicatrização completa e remissão dos sinais, com a sorologia desempenhando um papel crucial na fase final do tratamento.
Unitermos: esporotricose zoonótica, felinos, estadiamento, critério de cura, imunodiagnóstico

Abstract: Feline sporotrichosis, mainly caused by *Sporothrix brasiliensis*, represents a zoonosis of growing concern due to its high transmissibility and clinical complexity. This article presents a clinical staging model for sporotrichosis in felines, integrating clinical signs, laboratory tests, and therapeutic protocols, with the aim of optimizing decision-making for treatment and determining cure. The application of staging criteria and treatment phases is fundamental for prognosis, diagnostic approach, and the establishment of cure criteria, especially considering the importance of serology as a monitoring and confirmation tool. Clinical improvement is defined by the regression of lesions, while cure is established by complete healing and remission of signs, with serology playing a crucial role in the final phase of treatment.
Keywords: zoonotic sporotrichosis, felines, staging, cure criteria, immunodiagnosis

Resumen: La esporotricosis felina, causada principalmente por *Sporothrix brasiliensis*, representa una zoonosis de creciente preocupación debido a su alta transmisibilidad y complejidad clínica. Este artículo presenta un modelo de estadificación clínica para la esporotricosis felina, que integra signos clínicos, pruebas de laboratorio y protocolos terapéuticos, con el objetivo de optimizar la toma de decisiones para el tratamiento y determinar la curación. La aplicación de los criterios de estadificación y las fases del tratamiento es fundamental para el pronóstico, el abordaje diagnóstico y el establecimiento de criterios de curación, especialmente considerando la importancia de la serología como herramienta de seguimiento y confirmación. La mejoría clínica se define por la regresión de las lesiones, mientras que la curación se establece por la curación completa y la remisión de los signos, siendo la serología un elemento crucial en la fase final del tratamiento.
Palabras clave: esporotricosis zoonótica, felinos, estadificación, criterios de curación, inmunodiagnóstico

Introdução

A esporotricose felina é uma antropozoonose causada por uma espécie distinta e patogênica, do gênero *Sporothrix schenckii* sensu lato. No entanto, o *Sportohrix brasiliensis* é o resultado de um processo natural de evolução e especiação, que tem apresentado como o principal agente etiológico da esporotricose em felinos domésticos [1]. A infecção é caracterizada por uma micose de implantação subaguda, crônica com quadros cutâneos disseminados, com alta carga parasitária e associados a transmissão zoonótica [2]. Consequentemente, a esporotricose felina tem sido descrita como uma doença cosmopolita (Figura 1) agregada a fatores sociodemográficos e, principalmente, a fatores socioeconômicos e vulnerabilidade social, assim como com falta de controle e estratégias de manejo populacional (Figura 2) , relacionada aos centros populacionais em expansão geográfica, por todo o País [3,4].

A doença em felinos pode manifestar-se de diversas formas, desde lesões ulcerativas localizadas (Figura 3), que são potenciais fontes de transmissão por contato direto [5], a quadros mais graves com comprometimento sistêmico (Figura 4). Nesses casos, os sinais clínicos podem incluir apatia, febre, caquexia, hiporexia, anorexia e linfonodomegalia gene-

Paulo Abilio Varella Lisboa. Criado por Gemini

Figura 1 – Distribuição mundial da incidência de esporotricose (OMS, 2024). Mapa criada por Gemini/Google 2025

Paulo Abilio Varella Lisboa. Criado por Gemini

Figura 2 – Nuvem de palavras associado a esporotricose zoonótica e felinos criada por Gemini/Google 2025

Paulo Abilio Varella Lisboa. Criado por Gemini

Figura 3 – Lesão ulcerada única em membro torácico em felino adulto

Paulo Abilio Varella Lisboa. Criado por Gemini

Figura 4 – Lesão cutânea disseminada em felino adulto com quadro sistêmico

ralizada [6]. A dificuldade no diagnóstico reside na semelhança das lesões de esporotricose com outras dermatopatias, o que exige um conhecimento clínico aprofundado e a combinação de dados epidemiológicos com análises laboratoriais para uma conclusão precisa [7].

A relevância deste trabalho reside na proposição de um modelo de estadiamento da esporotricose felina, que visa padronizar a conduta clínica e terapêutica, fornecendo um guia para médicos-veterinários na gestão da doença, desde o diagnóstico inicial até a confirmação da cura.

Métodos de diagnóstico empregados para esporotricose

Exames Laboratoriais

Para a confirmação diagnóstica, diversos exames laboratoriais são preconizados:

• Exame citopatológico: É um método de simples execução, baixo custo e rápido, sendo amplamente utilizado para o diagnóstico presuntivo. A coloração do tipo Panótico rápido é uma técnica rotineira e eficiente para agilizar o diagnóstico clínico, com visualização de leveduras em forma de charuto ou oval (Figura 5) [8].

• Cultura fúngica: Considerado o padrão-ouro para a confirmação, o cultivo é realizado inicialmente em meio de ágar Sabouraud dextrose ou ágar Mycosel a 25 ºC (Figura 6). Após o crescimento do fungo na forma filamentosa, este é inoculado em meio de infusão de cérebro e coração a 37 ºC para induzir a conversão para a forma de levedura, confirmando a dimorfismo característico do *Sporothrix* [8].

• Imunodiagnóstico (sorologia): O teste de imunodiagnóstico é uma ferramenta essencial, especialmente em casos de infecções crônicas ou quando há dúvida nos exames de microscopia direta [9] (Figura 7). A base do

Jessika Caroline Ferreira da Silva

Figura 6 – Meio de cultivo com crescimento de colônias

Paulo Abilio Varella Lisboa

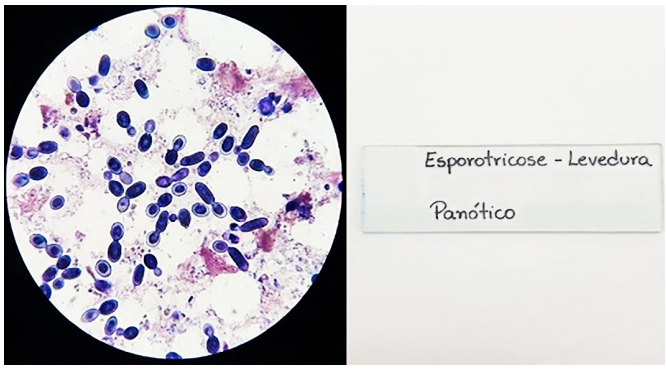

Figura 5 – Foto da lâmina de microscopia (100x) de *imprint* cutâneo de gato positivo coloração panóptico evidenciando leveduras diversas em forma de charuto ovaladas

Leila Lopes Bezerra

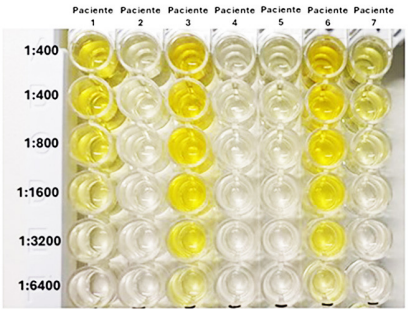

Paciente	Resultado
1	1:3200
2	NEG
3	>1:6400
4	NEG
5	NEG
6	>6400
7	1:800

Figura 7 – Placa de imunodiagnóstico de esporotricose -BIDiagnóstic, expressando resultados positivo e negativo

teste de imunodiagnóstico é a detecção de anticorpos anti-*Sporothrix* no soro do paciente. Esses anticorpos são direcionados contra antígenos carboidratos expressos na superfície celular de *Sporothrix brasiliensis* e *S. schenckii*. A alta acurácia do teste permite a detecção de infecção mesmo em animais sem sinais clínicos aparentes. A sorologia é de fundamental importância na aplicação clínica em três momentos cruciais: 1- Ao início do diagnóstico, para a confirmação da doença, complementando os achados clínicos e outros exames; 2- Durante o tratamento, como forma de monitoramento e controle terapêutico, avaliando a resposta do animal à medicação e corroborando o protocolo utilizado; 3- Ao final do tratamento, no momento do desmame do medicamento, a sorologia é um parâmetro indicativo para determinar a cura da doença. Ela oferece segurança clínica, auxiliando na decisão de alta e na exclusão de recidivas ou recontaminações, caso o animal apresente a doença novamente [9].

Tratamento

A conduta para o tratamento de esporotricose felina, inicia-se a partir da anamnese, do estudo clínico detalhado e da confirmação de positivo pelos exames de microscopia direta, da cultura do fungo e do teste sorológico. Quando há dúvida no exame de microscopia direta, esperam-se o resultado de crescimento da colônia no meio de cultura para o fungo e os resultados da sorologia. O tratamento prescrito é o Itraconazol, com base no peso do animal. Em muitos casos, é preconizado o uso do Itraconazol associado com iodeto de potássio, em dosagens adaptadas [10,11] (Figuras 8 a 11). No entanto, os responsáveis devem ser orientados e esclarecidos quanto à responsabilidade e deveres do tratamento dos animais, para o uso contínuo por 30 dias ou mais, de acordo com a posologia clínica. Os responsáveis devem ser orientados a retornar à clínica médica veterinária, para avaliação do paciente a cada 30 dias, até o término do tratamento. Durante as fases dos tratamentos, os felinos devem ser acompanhados pelo médico-veterinário.

A administração do medicamento deve ser preferencialmente por via oral, porém alguns estudos demonstram que oferecer o conteúdo do medicamento, após a abertura da cápsula, adicionado a pequena quantidade de comida não interferiu na absorção ou eficácia do itraconazol [25] além de facilitar o manejo e diminuir a insegurança dos responsáveis em relação aos riscos de manipulação do animal. Quando animais apresentaram dificuldades de ingerir o medicamento, foi sugerido aos tutores, que confinassem os animais à noite com pouca alimentação e na manhã seguinte, fosse oferecida uma bolinha de patê, um pouco de alimento úmido ou outro de melhor

Protocolo	Fármaco	Peso do animal (kg)	Dosagem (mg/kg)	Administração
Monoterapia	Itraconazol (ITZ) cápsula	< 1	25	1 x ao dia
		>1 a 3	50	
		> 3	100	
Associação de fármacos	Itraconazol (*) + Iodeto de potássio (IK)	>1 a 3	ITZ* + 12,5 (IK)	1 x ao dia
		>3	ITZ* + 25 (IK)	ITL 1 x ao dia + KI 2 x ao dia

Figura 8 – Protocolo terapêutico para esporotricose utilizado durante o período de tratamento

Estadios clínicos	Sinais clínicos	Fase de tratamento	Prognóstico
I	1 a 2 lesões no corpo, localizadas nas patas e dorso. Lesões de pequena extensão, confundidas normalmente com arranhaduras ou mordeduras de outros felinos ou machucados. A terapêutica é rápida e o tratamento geralmente é eficaz. Figura 3	Fase 1 30 dias de tratamento. Após 30 dias, tendo todas as lesões desaparecido, prescreve-se mais 30 dias, para completar o tratamento. Quando considerado curado, o animal poderá voltar a ter vida normal sem restrições	Bom
II	Lesões disseminadas pelo corpo, em patas e face; características de esporotricose, ulceradas, úmidas e de difícil cicatrização. Animal não fica debilitado e não apresenta comprometimento das vias respiratórias. Requer tratamento mais longo, em 2, 3 ou mais fases terapêuticas. Tem possibilidade de cura.	Fase 2 Após 60 dias do início do tratamento, o animal passa por nova consulta, para análise do estado clínico e do fechamento das lesões. Sendo considerado curado, manterá tratamento por mais 30 dias. Quando animal for considerado curado, e o tratamento for encerrado, ele poderá receber alta e voltar à vida normal sem restrições	Favorável
III	Animal debilitado e com baixa imunidade. Tratamento é intensivo e difícil, e recomenda-se internação para suporte terapêutico adequado. Porcentagem de óbito é alta. A maioria dos responsáveis desistem pela ineficiência do tratamento. Normalmente paciente passa do estadio III para o IV. Figura 10	Animal sem fechamento das lesões durante a fase 2 em sucessivas consultas, deve ser medicado até o fechamento completo das lesões até ser considerado curado. Quando desaparecerem as lesões, tratamento deverá ser mantido por mais 60 dias. Quando considerado curado, animal poderá voltar à vida normal, sem restrições	Favorável
IV	Alguns animais evoluem para uma condição clinica debilitada, caquexia, comprometimento respiratório e/ou sistêmico, podendo ou não ter lesões disseminadas pelo corpo, nariz e cabeça. Figura 4. A sorologia é fundamental no início, meio e final do tratamento, sendo parâmetro indicativo para continuidade do tratamento. Figura 11	O encerramento do tratamento depende dos parâmetros sorológicos apresentados após o desmame do tratamento e da certeza de cura. Quando considerado curado, o animal poderá ter vida normal sem restrições. O controle sorológico é necessário a cada 6 meses	Reservado

Figura 9 – Estadiamento clínico, fases de tratamento e prognóstico da esporotricose felina. Adaptado [11]

Jessika Caroline Ferreira da Silva

Figura 10 – Lesão disseminada em felino adulto

Jessika Caroline Ferreira da Silva

Figura 11 – Paciente felino adulto com lesão nasal e sintomatologia respiratória

escolha do animal, e que após a ingestão dessa pequena quantidade, fosse oferecida outra bolinha maior contendo o fármaco dentro, ou misturado com o alimento úmido. Alguns responsáveis relataram dificuldade no início do tratamento e manejo do animal. No entanto, a maioria dos que se propuseram a tratar seus animais teve resultados satisfatórios [11].

Foram relatados casos de recidiva de lesões em felinos, que foram tratados com 100 mg de Itraconazol e não houve resposta plausível [12]. A recidiva apresentou pequenas feridas abaixo da orelha esquerda. Nesse caso é proposto a continuação de Itraconazol 100 mg associado a iodeto de potássio, na dose de 5 mg/kg, duas vezes ao dia por via oral. Esse felino foi reavaliado a cada 20/30 dias após o reinício do tratamento. O paciente pode aceitar bem o medicamento e sem apresentar efeitos colaterais nem alteração clínica nas visitas subsequentes. No entanto, também há relato de dificuldades de administração dos medicamentos antifúngicos por via oral no manejo do felino doméstico [13]. Sendo assim, deve ser proposto deixar o felino sem alimentação durante a noite e de manhã colocar o medicamento dentro de um patê do tamanho de uma azeitona pequena e deixá-lo comer, após a ingestão do alimento com o fármaco deve-se oferecer alimento à vontade, até a noite [10].

Efeitos adversos clínicos e laboratoriais em gatos tratados com iodeto de potássio foram constatados [13], mas não impedem a sua utilização, uma vez que esses efeitos são reversíveis com a suspensão temporária ou com a diminuição da dose do fármaco [14].

Há relatos de que o longo período de tratamento e a aquisição da doença, por um membro da família são fatores que levaram ao abandono e ao responsável solicitar a eutanásia do animal [15,16]. No entanto, muitos responsáveis abandonam o tratamento quando o animal apresenta melhora das lesões cutâneas e/ou sinais clínicos, não retornando para o acompanhamento clínico e terapêutico [17].

As principais dificuldades nos tratamentos foram a má informação sobre a doença, o desconhecimento sobre os hábitos do felino e sobre como fornecer o medicamento de forma correta e sem estresse para o animal, o medo dos responsáveis e dos familiares de serem contaminados pela doença, das condições precárias de vida da maior parte dos responsáveis sem condições e recursos, para adquirir os medicamentos.

Quando a esporotricose acomete as vias respiratórias dos felinos e eles apresentam sinais respiratórios, trata-se de processo inverso à cura clínica, sendo de prognóstico ruim e pode estar diretamente associada a falha

do tratamento terapêutico e ou da posologia adotada [13,18]. Nesses casos, a evolução será para o óbito. Quando os animais têm acometimento respiratório e sistêmico, somados à inviabilidade de um tratamento intensivo por parte do responsável, esses fatores tornam o prognóstico extremamente desfavorável.

O tratamento de esporotricose deve ser proposto mantendo o acompanhamento clínico e evolutivo da doença até que o animal ser curado. No entanto, é importante fundamentar e lembrar aos responsáveis que a esporotricose tem tratamento e cura. Convém também lembrá-los que até o momento não existem vacinas contra a esporotricose. O que se tem são cuidados, tratamentos e medidas higiênicas sanitárias para a doença de acordo com pesquisadores da Fiocruz [22].

Há relato de êxito no tratamento de esporotricose felina, com o uso da associação de itraconazol e iodeto de potássio [13]. No entanto, raros casos de hepatotoxicidade pelo uso contínuo de itraconazol também foram relatados [6]. Sendo assim, com o uso associado de itraconazol e iodeto de potássio é importante a solicitação de exames bioquímicos séricos das transferases (ALT e AST) e fosfatase alcalina, para fins de controle hepático e renais. É essencial o acompanhamento clínico devido o controle das tolerâncias aos medicamentos. Caso o animal apresente algum sinal de intolerância, deve-se parar imediatamente o iodeto de potássio e o uso do Itraconazol por alguns dias, não excedendo mais de 10 dias.

Uma série de casos descreveram preliminarmente os efeitos do antifúngico azólico clotrimazol, em solução tópica a 1%, em associação com itraconazol oral, na indução da remissão da doença, com boa tolerabilidade e a segurança no tratamento das lesões nasais [20]. O uso do clotrimazol a 1% como coadjuvante de cicatrização nas lesões cutâneas e nasais com a aplicação tópica, na remissão e diminuição do tempo de cicatrização também foi descrito [21].

O tempo de tratamento deve ser prolongado e a administração do fármaco deve ser mantida por no mínimo um mês após a cura clínica em gatos [15]. Associação de iodeto de potássio aos azólicos na esporotricose felina possam resultar em uma melhor resposta terapêutica, quando comparada a monoterapia com os referidos fármacos [22]. Os efeitos adversos clínicos e laboratoriais em gatos tratados com iodeto de potássio foram descritos, sendo que esses efeitos não impedem a sua utilização, uma vez que são reversíveis com a suspensão temporária do medicamento ou com a diminuição da dose [13]. Todavia, o tempo médio de tratamento até a cura dos felinos utilizando a associação de fármacos foram semelhantes ao observado em estudos utilizado monoterapia com Itraconazol e ou iodeto de potássio.

Seis casos de recidiva de esporotricose em gatos entre três e dezoito meses após o final do tratamento foram descritos com cura clínica [11,15]. Formas viáveis de *S. schenckii* podem ficar sequestradas nos tecidos por seis meses sem ocasionar sinais clínicos, tornando possível a reativação e progressão de lesões aparentemente cicatrizadas para lesões cutâneas características, após imunossupressão com corticoide [23]. No entanto, a ocorrência de esporotricose refratária ou a falha terapêutica são comuns em gatos, e apesar de o tratamento ser prolongado, em alguns gatos a doença pode persistir e progredir [13].

A higienização do ambiente doméstico é recomendada, como forma de tratamento para a eliminação do *Sporothix* spp. Deve-se usar para a limpeza prévia do local, água, detergente neutro seguida de desinfecção com hipoclorito de sódio a 4% e álcool 70% [24,25]. No entanto, recomenda-se secar o local, embeber um pano seco com hipoclorito de sódio 4%, aplicar na superfície e deixar agir por 20 minutos [5]. Deve ser recomendado a conduta sanitária expositiva e as precauções relacionadas a utilização de luvas, cuidado com a manipulação dos animais, cuidado ao alimentar os animais, evitando sempre o contato. Manter o isolamento durante o tratamento e a separação do animal dos outros considerados sadios e das pessoas da família. É importante escla-

recer que em caso de morte do animal, esse deve ser incinerado e não enterrado, a fim de não espalhar o fungo no meio ambiente [12].

As principais dificuldades nos tratamentos são devidas a má informação sobre a doença; o desconhecimento sobre os hábitos do felino e a forma correta de como lidar com ele; como fornecer o medicamento de forma correta e sem estresse para o animal; o medo dos tutores e dos familiares de serem contaminados pela doença; as condições precárias de vida da maior parte dos tutores em não ter recurso para adquirir os medicamentos.

Desafios e recidivas

A esporotricose felina apresenta desafios significativos que podem comprometer o sucesso do tratamento. A má informação sobre a doença, o desconhecimento sobre os hábitos do felino e a forma correta de administrar o medicamento, o medo dos tutores de serem contaminados e as condições socioeconômicas precárias são fatores que levam ao abandono do tratamento [17].

A ocorrência de esporotricose refratária ou falha terapêutica é comum em gatos [13]. Casos de recidiva foram descritos, mesmo após a cura clínica, com *S. schenckii* viáveis podendo permanecer sequestrados nos tecidos por meses sem sinais clínicos, reativando-se após imunossupressão [16,23]. Isso reforça a importância do acompanhamento sorológico e da educação dos tutores sobre a cronicidade e os cuidados necessários. Entretanto, há a possibilidade do desenvolvimento da vacina com BMDCs estimuladas, sendo uma grande possibilidade na terapia da esporotricose, vindo a possibilitar nova esperança para a prevenção da doença [26].

Considerações finais

O trabalho vem a mostrar eficiência ao apresentar método de estadiamentos da esporotricose felina durante a conduta de rotina adotada na clínica veterinária, com base na experiência e nos conhecimentos preconizados para a terapêutica a ser adotada.

O modelo de estadiamento clínico e as fases de tratamento propostos neste trabalho representam uma ferramenta valiosa para a conduta de rotina na clínica veterinária. Ao integrar a experiência médica com os conhecimentos preconizados para a terapêutica, este modelo otimiza o diagnóstico, o tratamento e, crucialmente, a determinação da cura da esporotricose felina. A ênfase na sorologia como critério de cura e monitoramento, conjuntamente a conscientização dos tutores sobre a importância da adesão ao tratamento e das medidas de higiene ambiental, são pilares para o controle eficaz desta importante zoonose. É fundamental que a comunidade veterinária continue a disseminar informações precisas e aprimorar os protocolos para garantir o bem-estar dos animais e a saúde pública.

Referências

01-OLIVEIRA, A. L. **Evolução das espécies do gênero *Sporothrix* baseado nas sequências dos inteins VMA e PRP8**. FMVZ/Unesp-Botucatu, dissertação (mestrado). 2020. Disponível em: <https://repositorio.unesp.br/entities/publication/405b8adf-c431-4d82-9efc-92c058c03980>. Acesso em 11 de dezembro de 2025.

02-MONTI, F. dos S. ; PIMPÃO, C. T. ; BEZERRA, L. M. L. **Abordagem diagnóstica e terapêutica da esporotricose em gatos domésticos (*Felis catus domesticus*) na região metropolitana de Curitiba, PR**. 2019. 66 f. Tese (Doutorado) - Pontifícia Universidade Católica do Paraná, Curitiba, 2019. Disponível em <https://pergamum-biblioteca.pucpr.br/pesquisa_geral?q=Monti%252C%2520 Fabiana%2520dos%2520Santos&for=AUTOR&orderBy=ano_publicacao&direction=D>. Acesso em 12 de dezembro de 2025

03-SANTOS, C. H. dos ; MEDEIROS, A. B. M. de ; DINIZ, L. A. S. ; CARDOSO, P. C. ; MELO, G. J. de O. ; ALVES, J. D. S. ; MATIAS, A. F. ; SILVA, R. V. da ; SILVA, E. C. F. da ; SILVA, J. M. de C. ; SILVA, C. E. M. da ; THOMAZ, M. V. de M. ; VANINI, A. R. ; KOCERGINSKY, P. de O. Aspectos geográficos e epidemiológicos da esporotricose:

relatos de casos nos estados brasileiros. **Revista Contemporânea**, v. 4, n. 6, p. e4333, 2024. Doi: 10.56083/RCV4N6-097.

04-DINIZ, L. M. G. ; NARDI, A. P. de M. ; FERREIRA, N. D. G. ; RODRIGUES, C. J. B. C. ; SANTIAGO, M. F. ; LIMA, Y. C. A. de ; CHAME, P. D. ; CARVALHO, R. S. de O. ; DUTRA, M. E. B. ; VALDEZ, R. P. B. ; MARINHO, E. R. L. ; SEGER, L. C. ; TAVARES, E. F. ; SILVA, V. C. da ; WATERLOO, M. de M. L. Distribuição epidemiológica da esporotricose felina no Brasil de 2015 a 2025. **Observatório de La Economía Latinoamericana**, v. 23, n. 9, p. e11501, 2025. Doi: 10.55905/oelv23n9-106.

05-MOURA, A. ; RESENDE, A. M. ; FARIA, de B. W. F. ; EMEDIATO, C. C. de F. ; STARLING, C. C. D. ; SANTIAGO, C. F. ; LEITE, C. L. A. e S. C. ; VALADARES, C. P. ; PINTO, F. S. ; PIMENTA JUNIOR, F. G. ; OLIVEIRA, H. M. R. de ; LAUAR, I. D. ; PINTO, J. M. ; FELÍCIO, J. C. de S. ; SILVA, L. C. da ; MELO, L. F. da C. ; PAIXÃO, L. M. M. M. ; RICARTE, M. N. G. ; MORAIS, M. H. F. ; FALEIRO, M. L. S. ; COTTA, M. T. A. ; MOURÃO, M. V. A. ; FONSECA, M. ; PRATES, R. C. ; FONSECA, V. F. ; COELHO, V. M. R. ; MENEZES, Z. **Esporotricose, protocolo de entendimento da doença em Belo Horizonte**. Secretaria Municial de Saúde de Belo Horizonte. p. 12, 2018. Disponível em: <https://fluxosusbh.pbh.gov.br/anexos/c4977ca034cd807b1c6960ea0b431d35c3d74171.pdf>. acesso em 12 de dezembro de 2025.

06-LARSSON, C. E. Sporotrichosis. **Brazilian Journal of Veterinary Research and Animal Science**, v. 48, n. 3, p. 250-259, 2011. Doi: 10.11606/S1413-95962011000300010.

07-NUÑEZ, P. ; TALIHA, D. P. M. ; GONDIM, A. T. **Protocolo de tratamento da esporotricose animal S/SUBVISA**. Secretaria Municipal de Saúde - SMS, Prefeitura do Rio de Janeiro, RJ. Protocolo: 597091, Nota Técnica S/SUBVIS Nº 03/19 - 24 de setembro de 2019. p. 57-59. Doi: 10.13140/RG.2.2.24502.93768.

08-COWELL R. L. ; TYLER R. D. ; MEINKOTH J. H. ; DENICOLA D. B. **Diagnostic citology and hematology of the dog and cat**. 3. ed. Mosby Elsevier, Missouri. 2008.

09-LOPES-BEZERRA L M. *Sporothrix schenckii* cell wall peptidorhamnomannans. **Frontiers in Microbiology**, v. 2, p. 243, 2011. Doi: 10.3389/fmicb.2011.00243.

10-PODESTÁ JUNIOR, R. L. de ; MURATORI, M. C. S. Esporotricose felina: clínica, diagnóstico e tratamento. **V Seven Internacional Multidisciplinary Congress**. 2024. Doi: 10.56238/sevenVmulti2024-121.

11-PODESTÁ JUNIOR, R. L. de ; BETHÂNIA, E. C. ; EVANDRO, N. S. ; THAÍS, C. F. dos S. ; COSTA, L. F. ; PRADO, B. B. de P. ; SALLES, B. C. C. ; OLIVEIRA, N. de M. S. ; GARCIA, J. A. D. ; MURATORI, M. C. S. Esporotricose felina: conduta clínica, diagnóstico e tratamento preconizado no município de Vitória, ES. **Research, Society and Development**, v. 11, n. 10, e589111031028, 2022 (CC BY 4.0), 2022. Doi: 10.33448/rsd-v11i10.31028.

12-SANTOS, A. F. ; ROCHA, B. D. R. ; BASTOS, C. de V. e ; OLIVEIRA, C. S. F. de ; SOARES, D. F. de M. ; PAIS, G. C. T. ; XAULIM, G. de M. D. ; KELLER, K. M. ; SALVATO, L. A. ; LECCA, L. O. ; FERREIRA, L. ; SARAIVA, L. H. G. ; ANDRADE, M. B. ; PAIVA, M. T. ; ALVES, M. R. S. ; MORAIS M. H. F. ; AZEVEDO, M. I. de ; TEIXEIRA, M. K. I. ; ECCO, R. ; BRANDÃO, S. T. Guia Prático para enfrentamento da Esporotricose Felina em Minas Gerais. **Revista V&Z**, Ano XXXVIII, n. 137, 2018. Disponível em: <https://crmvmg.gov.br/arquivos/ascom/esporo.pdf>. Acesso em 12 de dezembro de 2025.

13-PEREIRA S. A. ; PASSOS, S. R. L. ; SILVA, J. N. ; GREMIÃO, I. D. F. ; FIGUEIREDO, F. B. ; TEIXEIRA, J. L. ; MONTEIRO, P. C. F. ; SCHUBACH, T. M. P. Response to azolic antifungal agents for treating feline sporotrichosis. **Vet Record**, n. 166, n. 10, p. 290-294, 2010. Doi: 10.1136/vr.166.10.290.

14-REIS, E. G. ; GREMIÃO, I. D. ; KITADA, A. A. ; ROCHA, R. F. ; CASTRO, V. S. ; BARROS, M. B. ; MENEZES, R. C. ; PEREIRA, S. A. ; SCHUBACH, T. M. Potassium iodide capsule treatment of feline sporotrichosis. **Journal of Feline Medicine and Surgery**, v, 14, n. 6, p. 399-404, 2012. Doi: 10.1177/1098612X12441317.

15-DUNSTAN, R. W. ; LANGHAM, R. F. ; REIMANN, K. A. ; WAKENELL, P. S. Feline sporotrichosis: a report of five cases with transmission to humans. **Journal of the American Academy of Dermatology**, v. 15, n. 1, p. 37-45, 1986. Doi:10.1016/s0190-9622(86)70139-4.

16-SCHUBACH, T. M. P. SCHUBACH, A. ; OKAMOTO, T. ; BARROS, M. B. L. ; FIGUEIREDO, F. B. ; CUZZI, T. ; FIALHO-MONTEIRO, P. C. ; REIS, R. S. ; PEREZ, M. A. ; WANKE, B. Evaluation of an epidemic of sporotrichosis in cats: 347 cases (1998-2001). **Journal of the American Veterinary Medicine Association**, v. 224, n. 15, p. 1623-1629, 2004. Doi: 10.2460/javma.2004.224.1623 .

17-PEREIRA, A. S. Esporotricose felina: estudo terapêutico no Rio de Janeiro [Doutorado]. Rio de Janeiro: Fundação Oswaldo Cruz; 2009. Disponível em: <https://arca.fiocruz.br/handle/icict/28075>. Acesso em 12 de dezembro de 2025

18-CHAVES, A. R. ; CAMPOS, M. P. de ; BARROS, M. B. L. ; CARMO, C. N. do ; GREMIAO, I. D. F. ; PEREIRA, A. S. ; SCHUBACH, T. M. P. Treatment abandonment in feline sporotrichosis – study of 147 cases. **Zoonoses and Public Health**, v. 60, n. 2, p. 149-153, 2012. Doi: 10.1111/j.1863-2378.2012.01506.x .

19-AIMEIDA, A. J. ; REIS, N. F. ; LOURENÇO, C. S. ; COSTA, N. Q. ; BERNARDINO, M. L. A. ; VIEIRA DA MOTA, O. Esporotricose em felinos domésticos (*Felis catus domesticus*) em Campos dos Goytacazes, RJ. **Pesquisa Veterinária Brasileira**, v. 38, n. 7, p. 1438-1443, 2018. Doi: 10.1590/1678-5150-PVB-5559.

20-SANTI, J. P. ; SANTOS, C. R. G. R. ; DOS SANTOS, A. S. ; SOUZA, H. J. M. Intranasal clotrimazole spray 1% associated with oral itraconazole for nasal feline sporotrichosis: a case series. **Brazilian Journal of Veterinary Medicine**, v. 44, 2022. Doi: 10.29374/2527-2179.bjvm004821.

21-SILVA, J. C. F. ; LISBOA, P. A. V. Uso de solução tópica de clotrimazol 1% em felinos como abordagem terapêutica complementar de enfrentamento a lesões ulceradas resistentes de esporotricose - relato de casos. **Nosso Clínico**, ano XXVII, n. 161, p. 30-34, 2024.

22-FIOCRUZ, **Portal Fiocruz/perguntas/vídeo**, 2016. Disponível em: <https://fiocruz.br/pergunta/ja-existe-ou-esta-sendo-desenvolvida-alguma-vacina-contra-esporotricose>. Acesso em 12 de dezembro de 2025.

23-MACDONALD, E. ; EWERT, A. ; REITMEYER, J. C. Reappearance of *Sporothrix schenckii* lesions after administration of Solu-Medrol R to infected cats. **Sabouraudia**, v. 18, n. 4, p. 295-300, 1980. Disponível em: <https://pubmed.ncbi.nlm.nih.gov/7006114/>. Acesso em 12 de dezembro de 2025.

24-MATTEI, A. S. ; MADRID, I. M. ; SANTIN, R. ; SILVA, F. V. ; CARAPETO, L. P. ; MEIRELES, M. C. A. *Sporothrix schenckii* in a hospital and home environment in the city of Pelotas, RS, Brazil. **Anais da Academia Brasileira de Ciências**, v. 83, n. 4, 2011. Doi: 10.1590/S0001-37652011000400022.

25-MADRID, I. M. **Estudo das características fenotípicas, fatores de patogenicidade e susceptibilidade de isolados de *Sporothrix schenckii* frente a desinfetantes**. Tese, Universidade Federal de Pelotas. Pelotas, RS. F111, 2011. Disponível em: <https://guaiaca.ufpel.edu.br/handle/123456789/2561>. Acesso em 12 de dezembro de 2025.

26-JELLMAYER, J A. **Avaliação de células dendríticas ativadas como tratamento da esporotricose murina em modelo experimental**. (Doutorado) Universidade Estadual Paulista (Unesp), 2019. Disponível em: <http://hdl.handle.net/11449/191406>. Acesso em 12 de dezembro de 2025.